

Le rétrécissement aortique: situations difficiles en échocardiographie

Aortic stenosis: difficult situations in echocardiography

Rim Ben Romdhane, Ramy Tlili, F. Azaiez, Sofien Zayed, Kaouther Bachraoui, Youssef Ben Ameer.

Service de cardiologie, CHU Mongi Slim La Marsa Tunis, Tunisie

Résumé

Le rétrécissement aortique (RA) est actuellement la valvulopathie la plus fréquente dans les pays développés et sa prévalence augmente avec le vieillissement des populations. L'échocardiographie Doppler est l'examen de première intention dans l'évaluation de la sévérité de l'atteinte valvulaire. L'objectif de ce manuscrit est d'étudier les paramètres d'évaluation d'un RA dans ses différentes formes.

Dans sa forme classique, le RA serré est défini par une vitesse maximale transaortique (V_{max}) ≥ 4 m/sec, un gradient moyen (GM) ≥ 40 mmHg et une surface calculée < 1 cm² ou 0.6 cm²/m². Néanmoins, une discordance entre ces différents paramètres est fréquemment rencontrée avec le plus souvent un bas gradient transaortique (< 40 mmHg) et une surface aortique calculée < 1 cm². Dans ces situations, la distinction entre un RA serré authentique et un RA pseudo-sévère repose sur d'autres examens tels que l'échographie transœsophagienne, l'échocardiographie à la dobutamine et le scanner cardiaque. Le diagnostic de RA serré dans ces situations est un vrai challenge pour le cardiologue nécessitant d'autres modalités d'imagerie.

Mots-clés

Rétrécissement aortique, échocardiographie Doppler, sévère, pseudo-sévère

Summary

Aortic stenosis (AS) is currently the most common valvulopathy in developed countries and its prevalence increases with the aging of the population. Echocardiography has become the standard means for evaluation of AS severity. The objective of this manuscript is to study the evaluation parameters of an AS in its different forms.

In its classical form, severe aortic stenosis is defined by AS jet velocity ≥ 4 m/sec, mean transaortic pressure gradient ≥ 40 mmHg and an aortic valve area < 1 cm² or 0.6 cm²/m². Nevertheless, a discrepancy between these different parameters is frequently encountered with most often a low trans-aortic gradient (< 40 mmHg) and an aortic area < 1 cm². In these situations, the distinction between an authentic severe AS and a pseudo-severe AS is based on other examinations such as transesophageal echography, dobutamine echocardiography and cardiac computed tomography. The diagnosis of severe AS in these situations is a real challenge for the cardiologist requiring other imaging modalities.

Keywords

Aortic stenosis, Doppler echocardiography, severe, pseudo-severe

Correspondance

Rim Ben Romdhane

Service de cardiologie, CHU Mongi Slim La Marsa Tunis, Tunisie

Email : benromdhane_rim@yahoo.fr

INTRODUCTION

Le rétrécissement aortique (RA) est actuellement la valvulopathie la plus fréquente dans les pays développés et sa prévalence augmente avec le vieillissement des populations. Ainsi selon une étude récente menée en Islande, sa prévalence est de 0,92% chez les personnes âgées de moins de 70 ans, de 2,4% de 70 à 79 ans et de 7,3% chez les patients âgés de 80ans et plus. Le vieillissement de la population pourrait entraîner la multiplication par 2,4 du nombre de RA serrés en 2040, par 3 en 2060 (1). L'échocardiographie doppler est l'examen de première intention dans l'évaluation de la sévérité de l'atteinte valvulaire. Dans sa forme classique, le RA serré est défini par une vitesse maximale transaortique (Vmax) ≥ 4 m/sec, un gradient moyen (GM) ≥ 40 mmHg et une surface calculée < 1 cm² ou 0.6cm²/m². Néanmoins, une discordance entre ces différents paramètres est fréquemment rencontrée avec le plus souvent un bas gradient transaortique (< 40 mmHg) et une surface aortique calculée < 1 cm². Le diagnostic de RA serré dans ces situations est un vrai challenge pour le cardiologue nécessitant d'autres modalités d'imagerie.

EVALUATION ET SOURCES D'ERREUR DANS L'ESTIMATION DE LA SÉVÉRITÉ DE LA STÉNOSE AORTIQUE

La première étape est l'analyse visuelle de la valve aortique qui permet d'évaluer le degré d'épaississement et de calcification de la valve aortique ainsi que le nombre et la mobilité des sigmoïdes aortiques. La confirmation de la sévérité de la sténose aortique repose sur la mesure du gradient moyen et de la vitesse maximale du flux transaortique, ainsi que le calcul de la surface aortique. La surface de l'orifice aortique est calculée par l'équation de continuité qui nécessite 3 mesures: la mesure de l'intégral temps vitesse (ITV) aortique en Doppler continu, de l'ITV sous aortique en Doppler pulsé et du diamètre sous aortique pour le calcul de la surface de la chambre de chasse du ventricule gauche (VG) supposée circulaire. La planimétrie de l'orifice aortique utilisant l'échographie transoesophagienne ou la tomographie peut être utile en cas de faible échogénicité, d'alignement suboptimal et si une sous estimation de la sévérité de la sténose aortique est suspectée (2). Le diagnostic de RA serré est aisément porté en cas de cohérence entre ces paramètres. Mais dans certaines formes, on observe une discordance entre ces différents paramètres et le défi du cardiologue dans ces situations est de différencier un RA serré authentique, d'un RA « pseudosévère ». Par conséquent, une erreur de mesure ou un facteur confondant sont à éliminer au préalable. Le gradient moyen et le pic de vitesses ont mesurés à partir du

même flux Doppler continu transaortique. A défaut d'un alignement optimal avec le jet aortique, ces mesures sont sous estimées. Ainsi, il est capital de multiplier les incidences et au mieux utiliser la sonde Pedof (3) (Figure 1). La mesure du diamètre de la chambre de chasse sous aortique est une source potentielle d'erreur. Le site optimal de mesure serait au niveau de l'insertion des sigmoïdes aortiques assurant une meilleure corrélation avec les mesures invasives (4,5). Les causes de bas gradient sur sténose aortique par baisse du volume sanguin transvalvulaire éjecté sont une poussée hypertensive, une fibrillation auriculaire rapide, un remodelage concentrique VG, diminution de la fraction d'éjection du ventricule gauche (FEVG), un shunt gauche-droit, une insuffisance mitrale moyenne à sévère ou une sténose mitrale. L'indexation de la surface valvulaire peut être une source d'erreur. En effet, elle est recommandée si la surface corporelle est inférieure à 1,5 m² mais pas en cas d'obésité (7).

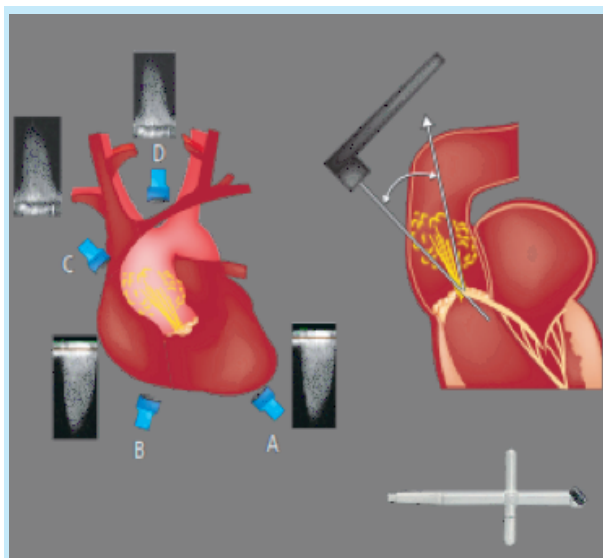


Figure 1 : Incidences de recueil du gradient moyen et du pic de vitesse Trans-Aortique apicale (A), sous-costale (B), parasternale droite (C), suprasternale et sonde Pedof (D) (3)

LE RÉTRÉCISSEMENT AORTIQUE BAS DÉBIT BAS GRADIENT AVEC ALTÉRATION DE LA FEVG

C'est une présentation classique du RA, définie actuellement par une surface valvulaire aortique ≤ 1 cm², un gradient moyen < 40 mmHg, une FEVG $< 50\%$ avec un volume d'éjection systolique indexé ≤ 35 ml/m² (8). Quand la FEVG est réduite, le débit cardiaque diminue entraînant une diminution du gradient transaortique qui est flux dépendant. La dysfonction VG peut être

secondaire à une cardiomyopathie ischémique ou dilatée associée. Dans cette situation, le flux transaortique et les forces associées appliquées sur la valve aortique peuvent être insuffisantes à l'ouverture d'un orifice aortique modérément à moyennement serré (RA pseudoserré) (Figure 2).

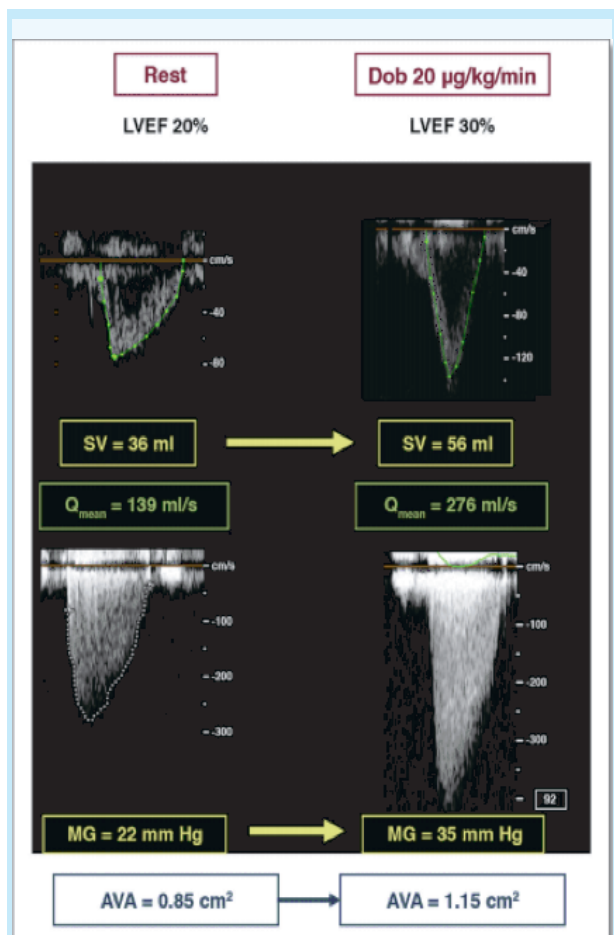


Figure 2 : Cas de rétrécissement Aortique à bas débit bas gradient avec sténose pseudo-sévère (15)

D'autre part, la dysfonction VG peut être secondaire à l'évolution d'un RA serré authentique (Figure 3).

La distinction entre ces deux formes est cruciale, et l'échocardiographie à la dobutamine à faibles doses est actuellement recommandée pour confirmer la sévérité du RA (6, 9,10). Selon les recommandations de la Société Européenne de cardiologie (ESC) 2017 (8), le RA pseudo sévère est défini par une augmentation de la surface aortique qui devient $> 1.0 \text{ cm}^2$ avec normalisation du débit. En l'absence de réserve contractile (augmentation du volume d'éjection systolique $> 20\%$), il est recommandé d'évaluer le score calcique par scanner multibarrette. (Figure 4).

LE RÉTRÉCISSEMENT AORTIQUE BAS DÉBIT, BAS GRADIENT AVEC FEVG PRÉSERVÉE

C'est une forme de RA récemment individualisée, définie par une surface valvulaire $\leq 1 \text{ cm}^2$, un gradient moyen $\leq 40 \text{ mmHg}$, une FEVG $\geq 50\%$ avec un volume d'éjection systolique indexé $\leq 35 \text{ ml/m}^2$. Cette entité est typiquement, observée chez des femmes âgées ayant une hypertrophie myocardique importante et une cavité ventriculaire gauche réduite avec fréquemment une histoire d'hypertension artérielle (10-12). Une prévalence d'environ 35% a été rapportée initialement dans la série Canadienne publiée en 2007, mais semble moins importante, avoisinant les 5%, dans les séries plus récentes de patients atteints de sténoses aortiques sévères (11,13,14). Au cours d'un examen échocardiographique, la discordance entre la surface aortique calculée et le gradient moyen doit nous inciter en premier lieu, à éliminer une erreur de mesure ou un facteur confondant conduisant à une sous-estimation du débit cardiaque, du gradient transvalvulaire ou de la surface aortique. Le diagnostic de cette variété de RA reste difficile si bien qu'il est recommandé par l'ESC d'avoir une approche intégrative (Figure 5), les critères qui augmentent la probabilité d'une sténose sévère dans cette situation sont :

- Sur le plan clinique: des symptômes typiques sans autre explication, un âge avancé ($> 70 \text{ ans}$).
- En imagerie qualitative: une hypertrophie ventriculaire gauche (tenir compte d'une histoire d'hypertension artérielle associée), une diminution de la fonction VG longitudinale sans autre explication
- En imagerie quantitative : un GM entre 30 et 40 mmHg, une surface aortique $\leq 0,8 \text{ cm}^2$, un bas débit (Vitesse d'éjection systolique indexé $\text{VESi} \leq 35 \text{ ml/m}^2$) confirmé par d'autres techniques que le Doppler standard (mesures échocardiographie transoesophagienne 3D, TDM ; IRM ; données invasives), un score calcique élevé (Unité Agatston):

- Une sténose aortique sévère est très probable: Homme ≥ 3000 , femme ≥ 1600

- Une sténose aortique sévère est probable : Homme ≥ 2000 et femme ≥ 1200

- Une sténose aortique sévère est peu probable : Homme < 1600 et femme < 800

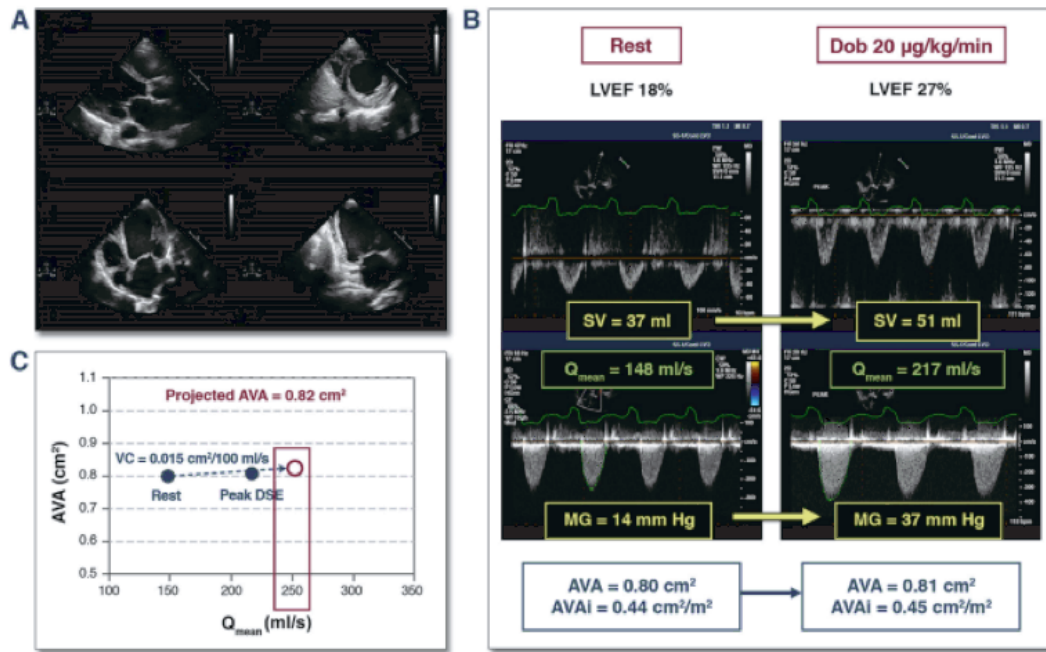


Figure 3 : Cas de rétrécissement aortique classique bas débit bas gradient avec une vraie sténose aortique sévère (15)

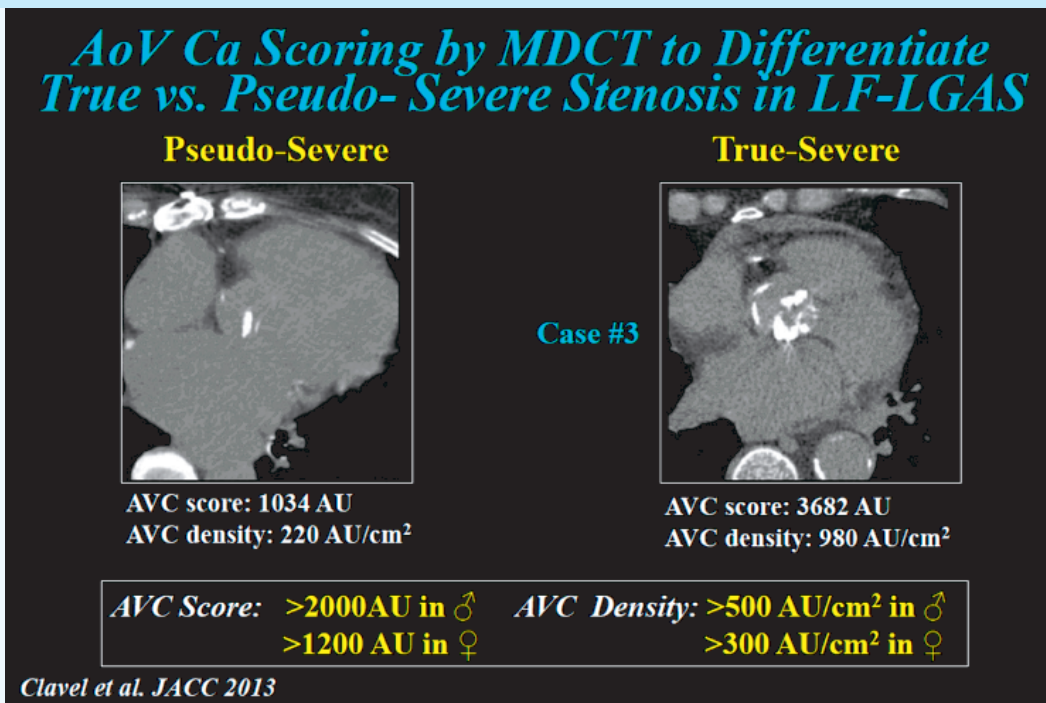


Figure 4 : Quantification de la calcification de la valve aortique par tomographie cardiaque pour différencier une sténose aortique serrée d'une sténose aortique pseudo-sévère en cas de bas débit bas gradient (15)

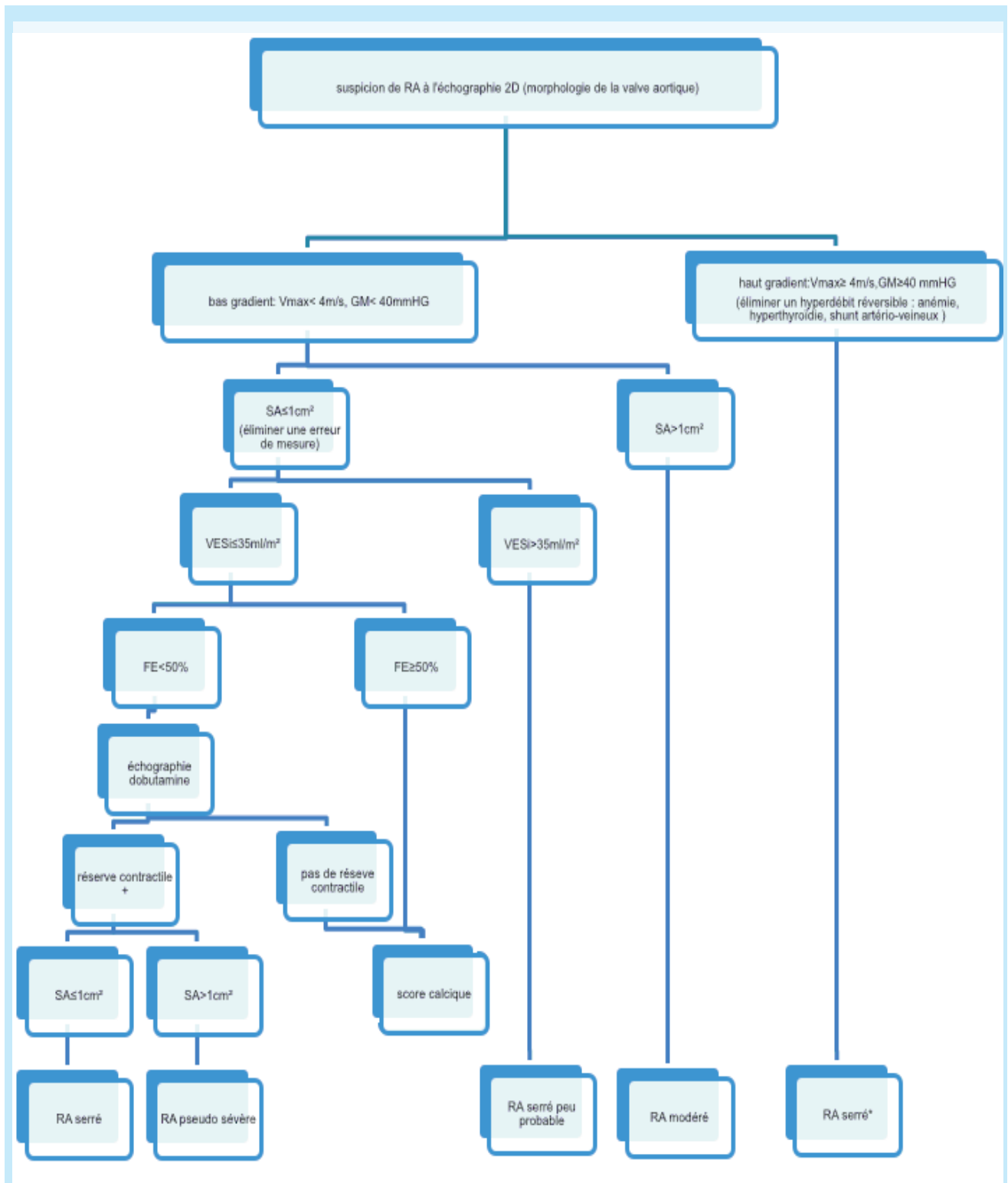


Figure 3 : Cas de rétrécissement aortique classique bas débit bas gradient avec une vraie sténose aortique sévère (15)

CONCLUSION

Le diagnostic du RA serré est posé sur les données de l'échocardiographie transthoracique en cas de cohérence entre les différents paramètres mesurés. Mais, une discordance entre une surface aortique calculée $\leq 1\text{cm}^2$ et un gradient faible ≤ 40 mmHg est fréquemment rencontrée en pratique clinique. Dans ces situations, la distinction entre un RA serré authentique et un RA pseudo sévère repose sur d'autres examens tels que l'échographie transoesophagienne, l'échocardiographie à la dobutamine et le scanner cardiaque.

REFERENCES

- Danielsen R, Aspelund T, Harris TB, Gudnason V. The prevalence of aortic stenosis in the elderly in Iceland and predictions for the coming decades: The AGES-Reykjavik study. *Int J Cardiol* [Internet]. 20 oct 2014 [cité 14avr 2019];176(3):916-22. Disponible sur: <https://www.ncbi.nlm.nih.gov/pmc/articles/PMC4742571>
- Laissy J-P, Messika-Zeitoun D, Serfaty J-M, Sebban V, Schouman-Claeys E, Lung B, et al. Comprehensive evaluation of preoperative patients with aortic valve stenosis: usefulness of cardiac multidetector computed tomography. *Heart*. 2007;93(9):1121-5.
- Messika-Zeitoun D, Cuffe C. Comment évaluer un rétrécissement aortique ?
- LaBounty TM, Miyasaka R, Chetcuti S, Grossman PM, Deeb GM, Patel HJ, et al. Annulus instead of LVOT diameter improves agreement between echocardiography effective orifice area and invasive aortic valve area. *JACC Cardiovasc Imaging*. oct2014;7(10):1065-6.
- Messika-Zeitoun D, Oh JK, Topilsky Y, Burwash IG, Michelena HI, Enriquez-Sarano M. Low-Gradient Aortic Stenosis: Solving the Conundrum Using Multi-Modality Imaging. *Prog Cardiovasc Dis*. déc2018;61(5-6):416-22.
- Spitzer E, Van Mieghem NM, Pibarot P, Hahn RT, Kodali S, Maurer MS, et al. Rationale and design of the Transcatheter Aortic Valve Replacement to Unload the Left Ventricle in patients with Advanced heart failure (TAVR UNLOAD) trial. *Am Heart J*. 2016;182:80-8.
- Baumgartner H, Hung J, Bermejo J, Chambers JB, Evangelista A, Griffin BP, et al. Echocardiographic Assessment of Valve Stenosis: EAE/ASE Recommendations for Clinical Practice. *J Am Soc Echocardiograph* [Internet]. 2009 [cité 23 avr 2019];22(1):1-23.
- Baumgartner H, Falk V, Bax JJ, De Bonis M, Hamm C, Holm PJ, et al. 2017 ESC/EACTS Guidelines for the management of valvular heart disease. *Eur Heart J*. 21 sept2017;38(36):2739-91.
- van Gils L, Clavel M-A, Vollema EM, Hahn RT, Spitzer E, Delgado V, et al. Prognostic Implications of Moderate Aortic Stenosis in Patients With Left Ventricular Systolic Dysfunction. *J Am Coll Cardiol*. 16mai 2017;69(19):2383-92
- Pislaru SV, Pellikka PA. The spectrum of low-output low-gradient aortic stenosis with normal ejection fraction. *Heart*. 2016;102(9):665-71.
- Hachicha Z, Dumesnil JG, Bogaty P, Pibarot P. Paradoxical low-flow, low-gradient severe aortic stenosis despite preserved ejection fraction is associated with higher afterload and reduced survival. *Circulation*. 2007;115(22):2856-64.
- Clavel M-A, Dumesnil JG, Capoulade R, Mathieu P, Sénéchal M, Pibarot P. Outcome of patients with aortic stenosis, small valve area, and low-flow, low-gradient despite preserved left ventricular ejection fraction. *J Am Coll Cardiol*. 2012;60(14):1259-67.
- Eleid MF, Sorajja P, Michelena HI, Malouf JF, Scott CG, Pellikka PA. Flow-gradient patterns in severe aortic stenosis with preserved ejection fraction: clinical characteristics and predictors of survival. *Circulation*. 2013;128(16):1781-9.
- Lancellotti P, Magne J, Donal E, Davin L, O'Connor K, Rosca M, et al. Clinical outcome in asymptomatic severe aortic stenosis: insights from the new proposed aortic stenosis grading classification. *J Am Coll Cardiol*. 2012;59(3):235-43
- Marie-Annick Clavel et al. Cardiac Imaging for Assessing Low-Gradient Severe Aortic Stenosis. *JACC Cardiovasc Imaging*. 2017;10(2):185-202. doi: 10.1016/j.jcmg.2017.01.002.