

# Tachycardie ventriculaire révélant une cardiomyopathie restrictive

## Ventricular tachycardia revealing a restrictive cardiomyopathy

Khadija Mzoughi, Ihssen Zairi, Mouna Ben Kilani, Sofiene Kamoun, H Ben Ayed, F Mroua, Younes Arous\*, Imtinen Ben Mrad, Sana Fennira, Fathia Ben Moussa, Sondos Kraiem.

Service de Cardiologie de l'Hôpital Habib Thameur.

\*Service de radiologie, Hôpital Militaire de Tunis.

### Résumé

**Introduction :** Les cardiomyopathies restrictives (CMR) sont caractérisées par une anomalie de la fonction diastolique. Elles forment un groupe hétérogène, souvent liées à une maladie systémique.

**Observation :** Nous rapportons le cas d'un patient âgé de 58 ans, tabagique, hospitalisé pour une tachycardie ventriculaire mal tolérée réduite par choc électrique externe. L'échocardiographie était en faveur de CMR. L'imagerie par résonance magnétique (IRM) cardiaque a montré un aspect pouvant cadrer avec une sarcoïdose cardiaque associée à une dysfonction ventriculaire gauche sévère. Le patient a été implanté d'un défibrillateur automatique en prévention secondaire.

**Conclusion :** La sarcoïdose cardiaque peut être à l'origine de troubles rythmiques graves nécessitant une stratification du risque de mort subite et une prise en charge adéquate.

### Mots-clés

Cardiomyopathie restrictive ; fibrose myocardique ; tachycardie ventriculaire ; sarcoïdose cardiaque

### Summary

**Introduction :** Restrictive cardiomyopathies are characterized by an abnormal diastolic function. They are a diverse group, often associated with a systemic disease.

**Observation:** We report the case of a 58-year-old patient, smoking, hospitalized for a ventricular tachycardia reduced by external electrical shock. Echocardiography was in favor of restrictive cardiomyopathy. Cardiac MRI showed an evocative aspect of cardiac sarcoidosis with severe left ventricular dysfunction.

The patient got an implantable cardioverter defibrillator.

**Conclusion :** Cardiac sarcoidosis can be associated to malignant arrhythmias requiring stratification of the risk of sudden death.

### Keywords

Restrictive cardiomyopathy; myocardial fibrosis; ventricular tachycardia; cardiac sarcoidosis

### Correspondance

Dr Khadija Mzoughi

Université de Tunis El Manar, Faculté de Médecine de Tunis, Hôpital Habib Thameur. Service de Cardiologie. Tunis, Tunisie.

Email: khadijamzoughi@yahoo.com

## INTRODUCTION

La fibrose myocardique est un modèle commun regroupant différentes classes d'atteintes cardiaques, les cardiomyopathies restrictives en représentent une cause rare [1]. Cette fibrose entraîne une altération de la contraction longitudinale et axiale ainsi qu'un trouble de la relaxation et de la complaisance myocardiques. Les troubles de conduction et du rythme sont possibles. La fibrose et l'activation des myofibroblastes peuvent, en effet, grâce à différents mécanismes favoriser l'apparition et le maintien des tachyarythmies ventriculaires.

Nous rapportons le cas d'une cardiomyopathie restrictive révélée par une tachycardie ventriculaire (TV) chez un patient de 58 ans.

## OBSERVATION

Mr SM âgé de 58 ans, tabagique, s'était présenté aux urgences pour une TV mal tolérée réduite par choc électrique externe (figure 1). L'ECG après réduction montrait un retour en rythme sinusal avec une hypertrophie bi-auriculaire.

L'échocardiographie transthoracique avait noté un ventricule gauche non dilaté, légèrement hypertrophié à fonction systolique globale abaissée (FE = 35%) avec un flux transmitral restrictif et une dilatation biauriculaire, une hypertension artérielle pulmonaire à 56 mmHg et une veine cave inférieure dilatée. Le strain longitudinal global était également altéré (figure 2). Le diagnostic de CMR avait été retenu.

Devant la dysfonction ventriculaire gauche (VG), et dans le cadre du bilan étiologique de la TV, l'exploration des coronaires n'avait pas montré d'anomalies. Par ailleurs, le bilan biologique était normal.

Plusieurs examens avaient été demandés en première intention dans le cadre du bilan étiologique de la CMR. La biopsie labiale n'a pas montré des signes évoquant l'amylose. Les bilans étiologiques à la recherche d'hémochromatose et de tuberculose sont revenus négatifs. Un scanner thoracique a montré des adénomégalies médiastinales hilaires diffuses avec des nodules pulmonaires centro-lobulaires des deux lobes supérieurs et du lobe moyen évoquant une sarcoïdose (Figure 3).

L'imagerie par résonance magnétique cardiaque avait conclu à une dysfonction systolo-diastolique du VG avec FEVG à 25% et une hypoperfusion diffuse épargnant la paroi latérale. Les séquences de réhaussement tardif ont montré une prise de contraste diffuse intéressant la paroi antérieure, inférieure et septale épargnant le sous endocarde et la paroi latérale. Cet aspect de fibrose myocardique diffuse non systématisée épargnant

relativement la paroi latérale et le sous endocarde était évocateur de sarcoïdose (Figure 4). Par ailleurs, l'examen oto-rhino-laryngologique n'avait pas objectivé de signes évocateurs de sarcoïdose. Le dosage de l'enzyme de conversion I était revenu négatif.

Le patient a été implanté d'un défibrillateur automatique en prévention secondaire.

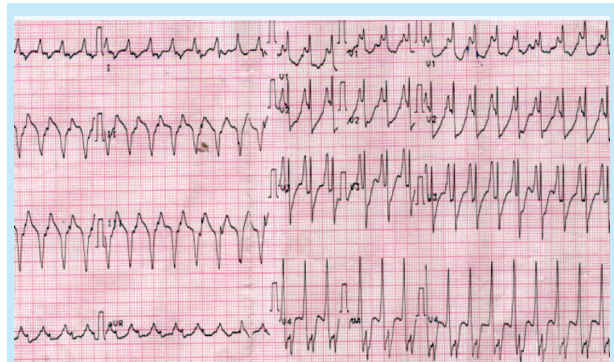


Figure 1 : TV fasciculaire en un pour un

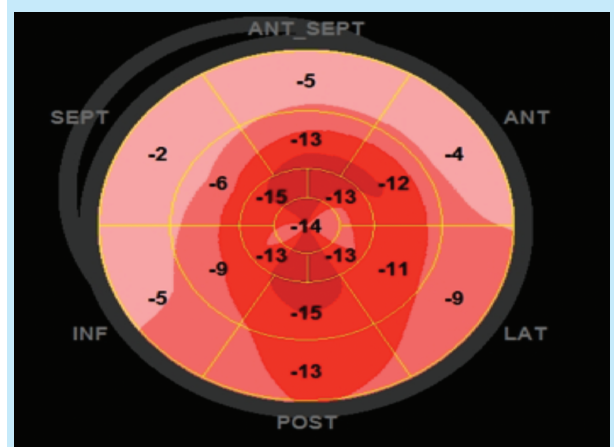


Figure 2 : Echocardiographie strain bidimensionnel

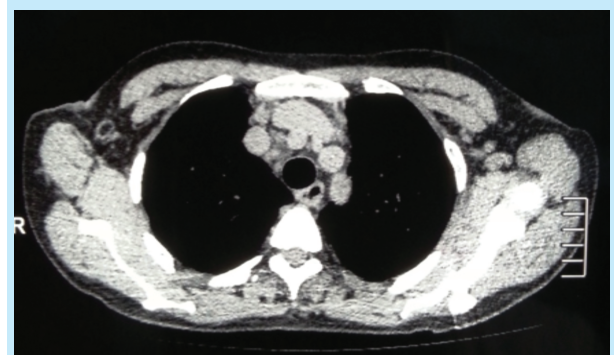

Figure 3 : Tomodensitométrie thoracique montrant des ganglions et des adénomégalies médiastinales hilaires diffus.

## DISCUSSION

Nous rapportons une observation de sarcoïdose cardiaque révélée par un trouble du rythme ventriculaire grave, une situation clinique assez rare.

La fibrose myocardique est une pathologie faisant partie intégrante d'un bon nombre de processus, à caractère chronique, local ou systémique, affectant le tissu myocardique. Sa présence prédit souvent négativement le pronostic du fait de son évolution et de ses conséquences. Il s'agit d'une des perturbations anatomo-pathologiques observées dans les cardiomyopathies restrictives, ces derniers étant les cardiomyopathies les plus rares de nos jours [1]. Elles forment un groupe hétérogène, souvent liées à une maladie systémique ; dont la sarcoïdose. La fréquence de l'atteinte cardiaque dans la sarcoïdose varie entre 3 et 50 %, elle n'est symptomatique que dans 3 % à 5 % des cas. Toutefois, les études autopsiques systématiques montrent des lésions évolutives dans 20 % à 50 % des cas [2]. Des troubles de la conduction aboutissant à un bloc auriculoventriculaire complet ou des troubles du rythme auriculaire ou ventriculaire graves sont classiques. De ce fait la localisation cardiaque de la sarcoïdose est reconnue comme une cause importante de mort subite ; souvent secondaire à un trouble du rythme ou de la conduction. Il s'agit de 23 à 66 % des cas de sarcoïdose cardiaque [3].

La survenue de troubles du rythme dans ces pathologies s'explique par le fait que la fibrose crée non seulement un substrat tissulaire vulnérable avec une conduction lente et une susceptibilité au blocage de la conduction unidirectionnelle, mais favorise également l'émergence de triggers qui, lors de la rencontre avec ce substrat vulnérable, ont une forte probabilité d'induction et de maintien de troubles du rythme [4-6]. Ces deux facteurs sont en effet intriqués de façon synergique, et sont responsables de phénomènes de réentrées à l'origine de ces troubles du rythme [7]. Il a par ailleurs été discuté du rôle potentiel des fibroblastes et des myofibroblastes dans la modification directe de l'électrophysiologie des myocytes devenant pro-arythmogènes [7].

L'échocardiographie joue un rôle clé dans la description de certaines anomalies typiques de la cardiomyopathie restrictive, et en cas de sarcoïdose, elle peut mettre en évidence des troubles de la contractilité et/ou une hypertrophie septale ou encore une dysfonction des muscles papillaires. La prévalence des signes observés en échographie varie beaucoup d'une étude à l'autre. Les anomalies habituellement décrites sont rares et retrouvées presque exclusivement chez les patients avec une atteinte cardiaque symptomatique [8]. Des anomalies plus précoces et plus fréquentes (30 à 50% des cas) à type de troubles de la fonction diastolique du ventricule gauche, comme le cas de notre patient, sont

retrouvées chez les patients sans signes clinique d'atteinte cardiaque.

S'agissant d'un examen radiologique non invasif et performant, l'imagerie par résonance magnétique (IRM) cardiaque ne cesse de faire ses preuves dans la fibrose myocardique [9]. En effet, elle permet une évaluation précise de la structure et de la fonction cardiaques. Plus important encore, elle fournit une caractérisation détaillée des tissus, d'où sa capacité à guider le diagnostic, le pronostic et les décisions thérapeutiques. Dans les dix dernières années, l'IRM cardiaque est apparue comme une méthode d'imagerie permettant une évaluation complète de l'anatomie et de la fonctionnalité myocardique avec une précision et une reproductibilité inédites. L'utilisation du Gadolinium permet d'acquérir des séquences de rehaussement tardif qui vont plus loin dans l'analyse précise de la composition tissulaire. La cartographie de relaxation longitudinale myocardique T1 est une technique émergente qui améliore les performances diagnostiques de l'IRM dans l'évaluation de la fibrose myocardique [9]. Il a par ailleurs été démontré que le rehaussement tardif, présent de façon significative chez notre patient, est bien corrélé à l'extension de la fibrose ainsi qu'au risque de survenue de troubles du rythme ventriculaires [4,9]. Il s'agit, en effet, d'un des éléments clés de la stratification du risque rythmique et de mort subite [4]. Le défibrillateur automatique implantable (DAI) est le moyen le plus efficace dans la prévention de la mort subite associé à une réduction de 50% du risque relatif de décès liés à un trouble du rythme en cas de prévention secondaire [10]. De nos jours, des études proposent de recourir, chez certains patients, à une évaluation de la fibrose myocardique par IRM cardiaque pour guider la prise en charge rythmique notamment pour l'éventuelle décision d'implantation d'un DAI [4,10].

## CONCLUSION

Les cardiomyopathies restrictives sont les plus rares des cardiomyopathies. Elles constituent un ensemble disparate dont le dénominateur commun est la gêne au remplissage ventriculaire alors que la fonction systolique peut rester normale. La sarcoïdose est une cause rare de rare de CMR. Une augmentation de la fibrose interstitielle peut être présente. Cette fibrose peut être à l'origine de troubles rythmiques graves nécessitant une stratification du risque de mort subite. Un bilan étiologique est nécessaire et l'IRM cardiaque joue de plus en plus un rôle clé dans le diagnostic positif, étiologique et l'évaluation pronostique de cette pathologie.

## REFERENCES

1. Nihoyannopoulos P, Dawson D. Restrictive cardiomyopathies. *Eur J Echocardiogr.* 2009;10(8):iii23-33.
2. Roberts WC, McAllister HA Jr., Ferrans VJ. Sarcoidosis of the heart. A clinicopathologic study of 35 necropsy patients (group 1) and review of 78 previously described necropsy patients (group 11). *Am J Med.* 1977;86-108.
3. Aubart F, Diebold B, Dhote R, Weinmann P, D. Valeyre. Sarcoidose cardiaque. *Rev Mal Respir.* 2003;20:45-49.
4. Disertori M, Masè M, Ravelli F. Myocardial fibrosis predicts ventricular tachyarrhythmias. *Trends Cardiovasc Med.* 2017;27(5):363-372.
5. Morita N, Mandel WJ, Kobayashi Y, Karagueuzian HS. Cardiac fibrosis as a determinant of ventricular tachyarrhythmias. *J Arrhythm.* 2014;30(6): 389-394.
6. De Jong S, Van Veen TA, Van Rijen HV, De Bakker JM. Fibrosis and cardiac arrhythmias. *J Cardiovasc Pharmacol.* 2011;57(6):630-8.
7. Nguyen TP, Qu Z, Weiss JN. Cardiac fibrosis and arrhythmogenesis: the road to repair is paved with perils. *J Mol Cell Cardiol.* 2014;70:83-91.
8. Dhôte R, Vignaux O, Blanche P, Duboc D, Dusser D, Brezin A et al. Value of MRI for the diagnosis of cardiac involvement in sarcoidosis. *Rev Med Interne.* 2003;24:151-157.
9. Everett RJ, Stirrat CG, Semple SI, Newby DE, Dweck MR, Mirsadraee S. Assessment of myocardial fibrosis with T1 mapping MRI. *Clin Radiol.* 2016;71(8):768-78.
10. Van der Bijl P, Delgado V, Bax JJ. Noninvasive imaging markers associated with sudden cardiac death. *Trends Cardiovasc Med.* 2016;26(4):348-60.